



France American Staffordshire Terrier
Club de race affilié à la Société Centrale Canine

Protocole du dépistage radiographique de la Dysplasie Du Coude

Professeur J.P. GENEVOIS
BP 88

69751 Charbonnières Les Bains – Cedex

Membre de la commission Scientifique et Responsable du Groupe de travail Dysplasie de la SCC
Expert de la Fédération Cynologique Internationale (FCI) - Expert de la Commission d'Appel de la SCC

La dysplasie du coude (DC.) regroupe 4 types de problèmes qui peuvent exister de manière isolée, où être associés à des degrés divers : la non-union du processus anconé, la fragmentation du processus coronoïde médial, l'ostéochondrose ou l'ostéochondrite disséquante du condyle huméral médial, l'incongruence articulaire.

Dans le cadre du dépistage radiographique, on cherche à mettre en évidence la présence (ou l'absence) de ces affections, ainsi que la présence (ou l'absence) des signes d'arthrose du coude, qui sont dans la quasi-totalité des cas en relation avec la DC.

L'animal doit être âgé de 12 mois minimum au moment de la radiographie.

L'examen de dépistage radiographique de la dysplasie du coude s'effectue selon un protocole qui peut sembler complexe, mais qui repose sur la nécessité d'être aussi fiable que possible compte tenu des difficultés du diagnostic.

Les deux coudes doivent impérativement être radiographiés et soumis à une lecture simultanée.
Chacun des clichés correspondants doit indiquer s'il s'agit du coude droit ou gauche.

Trois clichés sont donc réalisés pour chacun des coudes de l'animal :

1) Articulation en flexion : Une incidence médio-latérale (" profil "), le coude étant en flexion maximale.

Le bec de l'olécrane doit être parfaitement dégagé de la fosse olécranienne.

Sur ce cliché, l'angle entre le radius et l'humérus doit être d'environ 45 degrés.

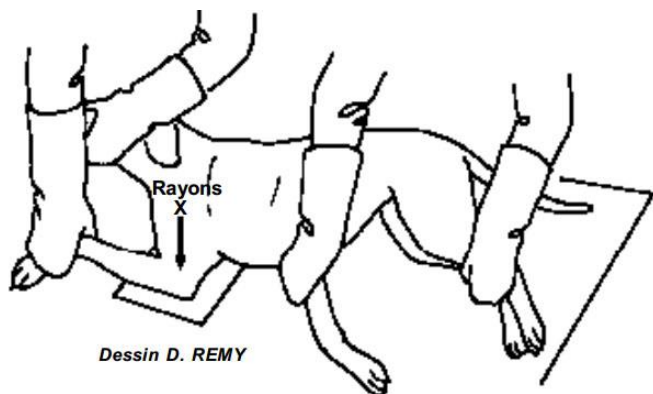
Les deux condyles huméraux doivent être parfaitement superposés.

NB : une flexion de 90° est une flexion insuffisante qui ne permet pas de juger correctement l'état du coude.

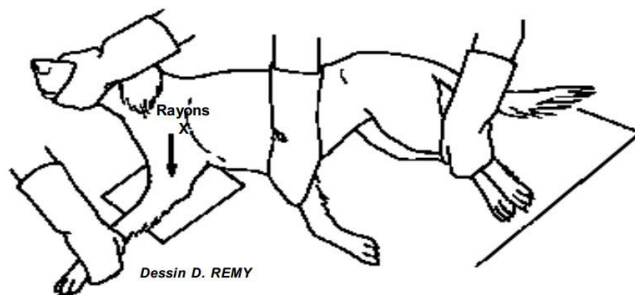
2) Articulation en extension : Une incidence médio-latérale (" profil "), coude en extension complète.

3) Vue crâniale : Une radiographie en incidence crânio-caudale (" face "), l'avant-bras et la main de l'animal étant placés en rotation interne (= vers le plan médian : obliquité latéro-médiale) de 25 à 30° environ, coude à plat sur la table de radiographie.

Il est déconseillé de radiographier simultanément les deux coudes en rotation médiale car la rotation est alors le plus souvent insuffisante



1) Articulation en flexion

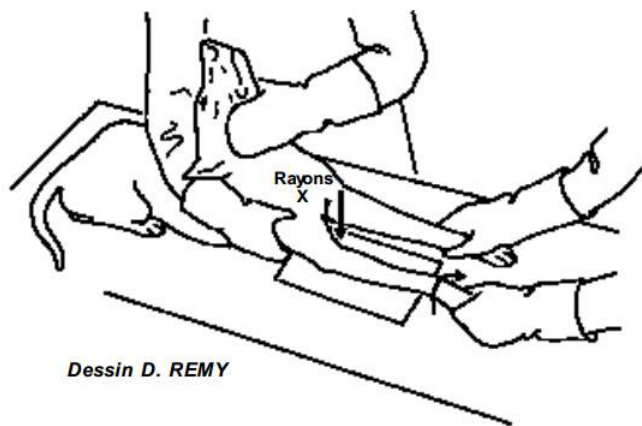


2) Articulation en extension



France American Staffordshire Terrier
Club de race affilié à la Société Centrale Canine

Protocole du dépistage radiographique de la Dysplasie Du Coude



3) Vue crâniale

Après développement des clichés en incidence médio-latérale, la position est contrôlée en vérifiant la bonne superposition des deux condyles huméraux. Sur le cliché en flexion maximale, le bec de l'olécrane doit être parfaitement dégagé de la fosse olécraniennne. Sur le cliché en incidence cranio-caudale, la rotation médiale de l'avant-bras doit dégager la zone de projection du processus coronoïde médial de l'ulna.

La qualité technique du cliché doit être parfaite. Tous les contours articulaires et la structure osseuse doivent être parfaitement nets.

Chaque cliché doit par ailleurs être identifié de manière infalsifiable au sein même de l'émulsion radiographique. Les indications à porter sont les suivantes :

En cas de radiographie numérisée, le format officiel reste le tirage sur film transparent (les images sur CD ou DVD ne seront acceptées). Le taux maximal de réduction de la taille de l'image est de 25%.

Le cliché doit être identifié de manière infalsifiable au sein même de l'émulsion radiographique, ou dans le cliché numérique (les renseignements suivants doivent se lire par transparence)

- Nom de l'Animal
- N° de tatouage ou de puce
- Race
- Sexe
- N° LOF
- Date de naissance
- Nom du vétérinaire pratiquant l'examen
- Date de prise du cliché
- Latéralisation "droite- gauche" correspondant au coude radiographié

Une attestation doit être délivrée par le vétérinaire effectuant la radiographie, qui certifie avoir vérifié lui-même le numéro de tatouage ou d'identification électronique de l'animal et sa conformité avec celui indiqué sur le cliché radiographique. Ce document, qui ne fait l'objet d'aucun résultat préalable, doit par ailleurs préciser les conditions de réalisation de la radiographie (anesthésie générale ou sédation poussée, nature du protocole utilisé).

N.B : les clichés s'écartant du protocole énoncé ci-dessus ne permettent pas d'effectuer une lecture de dépistage fiable et sont retournés à leur expéditeur.

Le protocole d'expédition des clichés au lecteur est fixé en accord avec le club de race : contacter ce dernier avant tout envoi.